МАГНИТНО-РЕЗОНАНСНАЯ ТОМОГРАФИЯ (МРТ)

ВОДОКАНАЛ САНКТ-ПЕТЕРБУРГА

Государственное унитарное предприятие
«ВОДОКАНАЛ САНКТ-ПЕТЕРБУРГА»
филиал
МЕДИЦИНСКИЙ ЦЕНТР

Фамилия, имя, отчество:	*Иванов В.М.*
Дата рождения:	*09.07.1957*
Пол:	*муж*
Вид исследования:	*поясничный отдел позвоночника*
Номер исследования:	20642
используемые программы:	T1, T2 ВИ
использование контрастного препарата:	без контрастирования

На серии контрольных МР томограмм поясничного отела позвоночника, взвешенных по Т1 и Т2, в двух проекциях поясничный лордоз сглажен. В сравнении с МР-данными от 18.05.2011- положительная МР-динамика в виде значительного уменьшения размеров грыжевого выпячивания L5/S1.

Высота межпозвонковых дисков Th12/L1, L3-S1 и сигналы от них по Т2 снижены, высота остальных межпозвонковых дисков исследуемой области сохранена, сигналы не изменены.

Правосторонняя задне-боковая протрузия межпозвонкового диска Th12/L1 размером до 2,5 мм с незначительным сужением правого межпозвонкового отверстия.

Задняя левосторонняя фораминальная грыжа межпозвонкового диска L3/4 размером до 4 мм, значительно суживающая левое межпозвонковое отверстие. МР-признаки компрессии левого корешка.

Правосторонняя задне-боковая грыжа межпозвонкового диска L4/5 размером до 4,5 мм. Правое межпозвонковое отверстие значительно сужено за счет грыжи, спондилофитов. МР-признаки компрессии правого корешка.

Левосторонняя задне-боковая грыжа межпозвонкового диска L5/S1 размером до 3,5 мм со значительным сужением левого межпозвонкового отверстия. МР-признаки компрессии левого корешка.

Сигнал от структур спинного мозга (по Т1 и Т2), просвет спинно-мозгового канала не изменены. В просвете позвоночного канала на уровне S2-3 двухкамерная периневральная ликворная киста размером 25х9 мм. Размеры тел позвонков обычные. МР-сигнал от костного мозга неоднородный за счет дегенеративно-дистрофических изменений. МР-признаки отека костного мозга в области каудальной замыкательной пластинки L4. Небольшие узлы Шморля по каудальным замыкательным пластинкам L4, L5. Краевые костные разрастания. Паравертебральные мягкие ткани не изменены.

ЗАКЛЮЧЕНИЕ: МР-картина дегенеративно-дистрофических изменений поясничного отдела позвоночника. Грыжи дисков L2/3, L3/4, L4/5. Киста Тарлова. Спондилез, спондилоартроз. В сравнении с МР-данными от 18.05.2011- положительная МР-динамика.
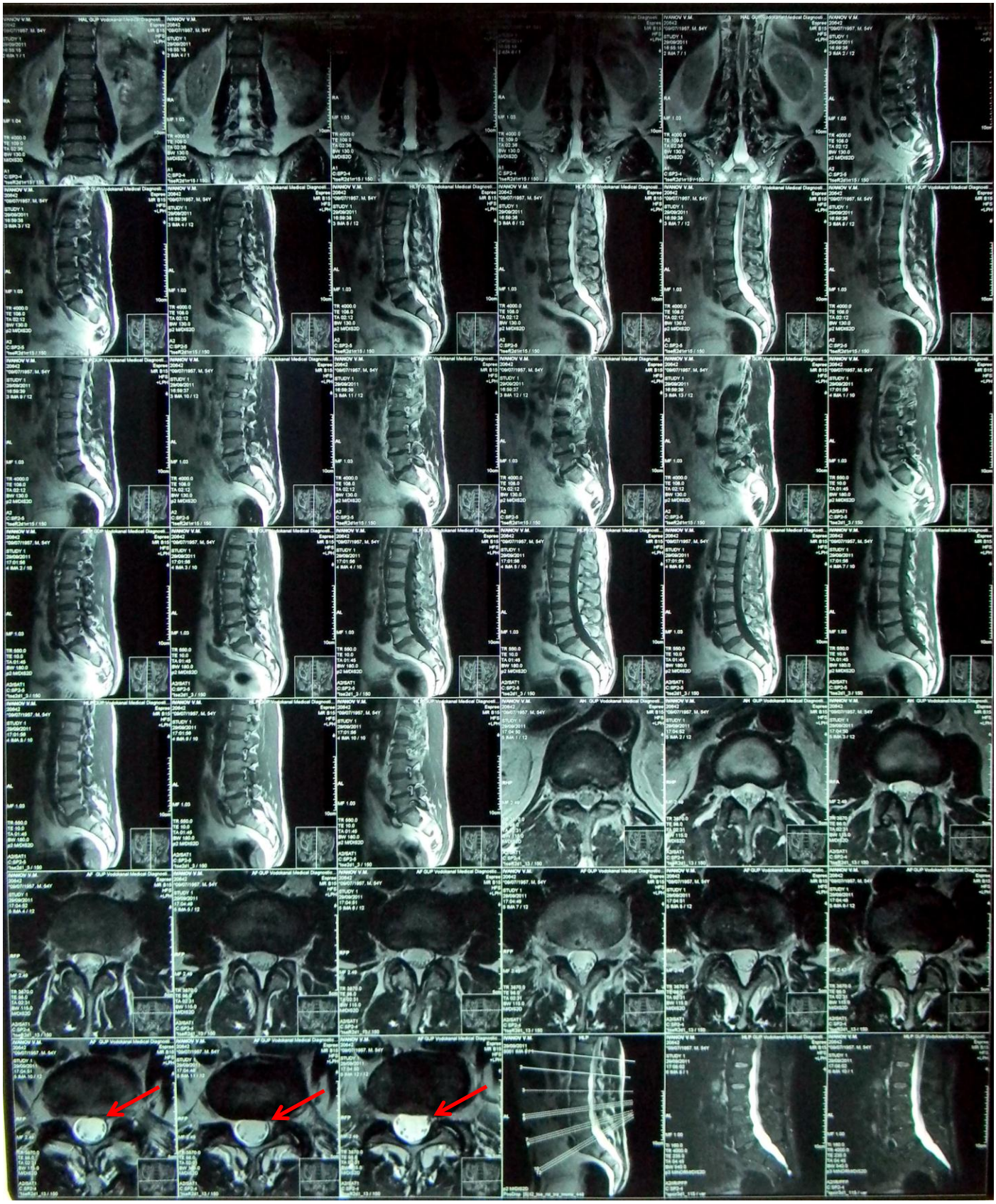
29.09.2011 Врач Михайлова А.В.