



УДК 616.717/718; 616-0.92

**ОЦЕНКА ФУНКЦИИ МИКРОЦИРКУЛЯЦИИ  
ПРИ ЛАЗЕРНОМ ЛЕЧЕНИИ ЛИМФЕДЕМЫ НИЖНИХ КОНЕЧНОСТЕЙ**  
**THE MICROCIRCULATION FUNCTION IN THE LASER LOWER EXTREMITIES  
LYMPHEDEMA TREATMENT**

**А.Г. Пахомов<sup>1</sup>, Д.Б. Вчерашний<sup>2,3</sup>, О.В. Даниленко<sup>3</sup>, С.В. Новосельцев<sup>4</sup>**  
**A.G. Pakhomov<sup>1</sup>, D.B. Vcherashnii<sup>2,3</sup>, O.V. Danilenko<sup>3</sup>, S.V. Novoseltsev<sup>4</sup>**

<sup>1)</sup> *Клиника современных хирургических технологий*  
Россия, 197136, г. Санкт-Петербург, ул. Бармалева, д. 12

<sup>2)</sup> *Физико-технический институт имени А.Ф. Иоффе РАН*  
Россия, 194021, Санкт-Петербург, ул. Политехническая, д. 26

<sup>3)</sup> *Санкт-Петербургский государственный университет, медицинский факультет*  
Россия, 199034, г. Санкт-Петербург, В.О., 21-я линия, д. 8 а

<sup>4)</sup> *Частная АНО ДПО «Северо-Западная академия остеопатии»*  
Россия, 197198, Санкт-Петербург г, проспект Малый, д.1 Б, лит.А, оф. 14 Н

<sup>1)</sup> *Modern surgical technologies clinic*  
Russia, 197136, St. Petersburg, Barmaleeva St., 12

<sup>2)</sup> *Ioffe Physical Technical institute RAS*  
Russia, 194021, St. Petersburg, Polytechnicheskaya St., 26

<sup>3)</sup> *St. Petersburg state university, the faculty of medicine, St. Petersburg*  
Russia, 199034, St. Petersburg, V.O., 21 Liniya, 8 a

<sup>4)</sup> *North-West Academy of Osteopathy*  
Russia, 197198, St. Petersburg, Maly Av., 1 B, office 14 N

E-mail: dan-v@yandex.ru

*Ключевые слова:* лимфангиогенез, лазерная доплеровская флоуметрия, неинвазивная диагностика, паттерн ЛДФ-сигнала.

*Key words:* lymphangiogenesis, laser Doppler flowmetry, a non-invasive laser diagnosis, the LDF signal pattern.

*Аннотация.* В статье описан опыт лечения лимфатических отеков с помощью воздействия лазером длиной волны 0.6328 мкм на область отека совместно с внутривенным облучением крови. С помощью лазерной доплеровской флоуметрии выявлены перестройки в микроциркуляторном русле в процессе лечения. Показано, что данная методика приводит к устойчивому продолжительному регрессу заболевания без использования компрессионных методов.

*Resume.* The article describes the experience of lymphedema treatment using an internal laser irradiation of the affected tissues. It is shown that the influence of the laser wavelength of 0.6328 micrometers on the affected area in conjunction with intravenous blood irradiation leads to sustainable long-lasting regression of the disease without the use of compression techniques. In addition, the method of laser Doppler flowmetry demonstrated the possibility of evaluating the progress of treatment.

## Введение

По данным ВОЗ 10% населения мира страдает лимфедемой нижних конечностей и число вновь выявленных больных возрастает с каждым годом. Они составляют категорию так называемых трудных больных, которым необходимо лечиться долго и зачастую безуспешно [Материалы 2-го съезда лимфологов России, 23-25 мая 2005 года в СПб]. Стандартные медикаментозные и физические методы лечения не разрешают проблемы рецидивов отеков. По этой причине пациенты вынуждены регулярно на протяжении жизни прибегать к медицинской помощи [Бадтиева, Апханов, 2010].

Одним из инновационных методов является применение для диагностики и лечения лимфатических отеков лазерного излучения. В отличие от других источников излучения, лазеры обладают высокой степенью монохроматичности, высокой степенью когерентности, высокой степенью направленности и поляризованности излучения при значительной его интенсивности.

В этой работе показана возможность использования лазерных технологий для лечения больных с лимфатическими отеками нижних конечностей, а также контроля процессов, протекающих в микроциркуляторном русле при лечении.

### Литературный обзор

В работе [Головнева, Попов, 2003] показано формирование новых сосудов микроциркуляторного ложа в результате лазерного облучения. По-видимому, процессы, инициированные воздействием когерентного излучения, активируют факторы роста из семейства vascular endothelial growth factor (VEGF). Они передают сигналы преимущественно посредством vascular endothelial growth factor receptor-3 (VEGFR-3), который необходим для пролиферации, миграции и жизнеспособности эндотелия лимфатических капилляров [Terhi Karpanen and Kari Alitalo, 2008]. Согласно работе [Pepper, Mandriota, Jeltsch, 1998], необходимым условием неоангиогенеза является наличие в тканях достаточного уровня ангиогенных факторов роста. Эти факторы стимулируют пролиферацию, миграцию и дифференцировку эндотелиальных и гладкомышечных сосудистых клеток. Факторами роста также осуществляется регуляция клеточной протеолитической активности, благодаря этому становится возможным лизис внеклеточного матрикса и ремоделирование тканевых структур [Pepper, Mandriota, Jeltsch, 1998, Moscatelli, Flaumenhaft, Sascela, 1998]. Последовательно сменяя друг друга, нейтрофилы, макрофаги, эндотелий, гладкомышечные клетки и фибробласты создавали в области воздействия уровень ферментной активности, необходимый для преобразования внеклеточного матрикса и роста новых сосудистых петель [Tuagi, Kumar, Cassatt, 1996].

Одним из клинических подтверждений процессов неолимфоангиогенеза под воздействием лазерного излучения является работа австралийских авторов [Piller, Thelander, 1998], в которой приведены результаты лазерного лечения постмастэктомической лимфедемы. Показано, что оно стимулирует неолимфогенез, восстанавливает лимфатический дренаж за счет усиления моторики лимфатических сосудов и снижения образования интерстициальной жидкости, благоприятно воздействует на эндотелиальную дисфункцию кровеносных и лимфатических сосудов [Horvath, Donko, 1992]. Показаны также дополнительные эффекты этого воздействия – редукция фиброза и склероза лимфедематозных тканей за счет протективных эффектов фибробластов, а также стимуляция иммунитета за счет активации макрофагов [Thelander, Piller, 2000].

### Цель работы

Выявить изменения функции микроциркуляции при лечении лимферемы нижних конечностей воздействием лазерного излучения на зону формирования локальных отеков.

### Материалы и методы исследования

Работа выполнена на базе ООО «Клиника современных хирургических технологий», Санкт-Петербург, на группе из 12 женщин и одного мужчины в возрасте от 36 до 74 лет с первичной и вторичной формами лимфедемы нижних конечностей (табл. 1). Первичная лимфедема наблюдалась у 5 больных, вторичная – у 7. Рожистое воспаление было в анамнезе у 4 пациентов, травма – у 3.

Перед началом лечения всем пациентам выполнено УЗДГ сосудов нижних конечностей, клинический анализ крови+тромбоциты, свертываемость крови, протромбиновый индекс, сахар крови. По необходимости выполнялась коагулограмма и иммунограмма.

Таблица 1  
Table. 1

#### Общая характеристика пациентов Characteristics of the patients

Общее количество	12
Возраст (годы, M±m)	49.0±2.3 лет
Длительность заболевания, годы (M±m)	16.6±5.51 лет
Масса тела (кг, M±m)	73.9±3.0 кг

В основе метода лечения лежит воздействие лазерным излучением с длиной волны 0.6328 мкм как внутривенно (ВЛОК), так и непосредственно на пораженную конечность [Пахомов А.Г., Пахомов И.А. Патент РФ №2356587 от 03.12.2007].

За одну процедуру пациентам сначала последовательно проводится внутрисуставное облучение коленного и голеностопного суставов с экспозицией 60 минут на каждую зону. Для этого в суставы вводят кварцевое оптическое волокно диаметром 0.7 мм посредством пункции сустава пункционной иглой с последующим подсоединением гелий-неонового лазера мощностью 1.2 мВт. Затем выполняется внутривенное облучение крови лазером мощностью 1.2 мВт с экспозицией 60 минут с од-

новременным введением медикаментозных препаратов трентала, актовегина, реополиглюкина, витаминов группы В, С, ксантинол-никотината 0.15% [Пахомов А.Г., Пахомов И.А. Патент РФ №2356587 от 03.12.2007].

За один день выполняется не более одной процедуры. Курс лечения составляет от 20-ти до 30-ти процедур в зависимости от степени поражения конечности. Общая длительность лечения составляет от 4 до 12 месяцев. Курсы лазерной терапии проводились с интервалом в 3–4 месяца.

Эффект от проводимого лечения наблюдался у 80% больных. Это выражалось в снижении лимфатического отека, уменьшении объема пораженной конечности, исчезновении болей. После одного курса лечения у больных со вторичной формой лимфедемы отек снижался на 60–70%, при первичных лимфедемах – на 30–50%. Ниже в таблице 2 приведены сравнительные результаты измерения объема пораженных конечностей до и после лечения.

Таблица 2  
Table. 2

**Результаты измерения объема пораженной конечности до и после лечения**  
**The volume measuring results of the affected limb before and after treatment**

M±m	До лечения, см		После лечения, см		Через 1 месяц после лечения, см		Через 3–4 месяца после лечения, см	
	Левая	Левая	Левая	Левая	Правая	Правая	Правая	Правая
Бедро	56±1.8	57±1.8	50±2.1*	51±3.0*	51±2.5	49±2.9	51±3.1	51±2.6
в/3	44±2.0	43±2.1	40±2.3	37±1.2	40±2.7	38±1.8	39±2.7	38±1.5
с/3	42±2.6	41±2.3	37±2.4*	35±2.3*	34±2.4	36±2.2	35±3.3	36±3.0
н/3	32±2.4	31±1.3	26±3.6*	25±1.6*	27±3.2	25±1.7	26±3.3	25±3.5
Стопа	25±3.5	27±3.7	23±2.5	22±1.7	22±2.6	23±1.9	22±2.9	23±1.8

Примечание: \*различия достоверны (p<0.05)

Достоверные различия получены по результатам замеров объемов бедра, средней и нижней третьей частей голени. По верхней трети голени в этой работе не удалось получить достоверных результатов, но наблюдается тенденция к уменьшению их объема. Следует особо отметить тот факт, что купирование лимфатического отека достигалось без применения каких-либо компрессионных методов воздействия на пораженную конечность. После окончания лечения в течение всего времени до контрольных осмотров пациенты не пользовались компрессионным трикотажем. Как следует из таблицы 2, в результате лечения наблюдается снижение лимфатического отека, а так же отсутствие признаков его нарастания по окончании лечения.

В рамках данного исследования одновременно с лечением для оценки функции микроциркуляции пораженных конечностей до, во время и по окончании лечения пациентам выполнялось лазерное доплеровское исследование микроциркуляции конечностей. Исследования проводились методом лазерной доплеровской флоуметрии (ЛДФ) [«Лазерная доплеровская флоуметрия микроциркуляции крови», под редакцией Крупаткина, Сидорова, 2005].

Области измерения:

- медиальная надлодыжечная область;
- передне-латеральная поверхность голени;
- внутренняя поверхность средней трети бедра.

Продолжительность регистрации сигнала составила 5 минут в каждой из указанных областей. В качестве примера приведены ЛДФ-граммы и амплитудно-частотные спектры сигнала больной К. до (рис. 1 а, б) и после (рис. 2 а, б) курса лечения.

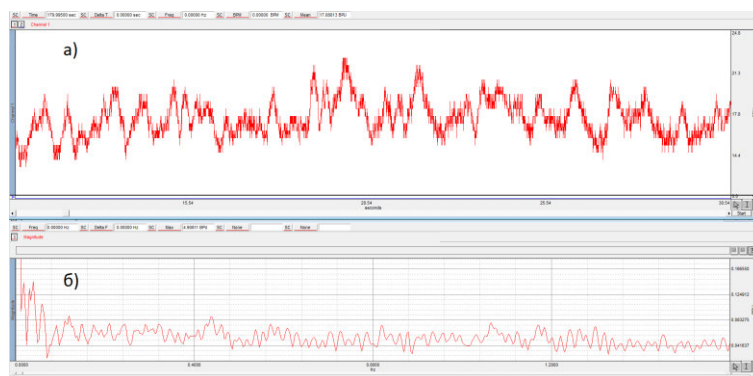


Рис. 1. ЛДФ-грамма (а) и спектр ЛДФ-сигнала (б) больной К. до лечения  
Fig. 1. The LDF-signal and LDF-spectrum to treat the patient K

Как видно (рис. 1 а), пульсовые колебания на кривой слабо различимы визуально. Частотные гармоники в спектре (рис. 1 б) не выявляются на фоне шума ни в области сердечного ритма (0.8–1.3 Гц), ни в области медленных частот (0.01–0.2 Гц).

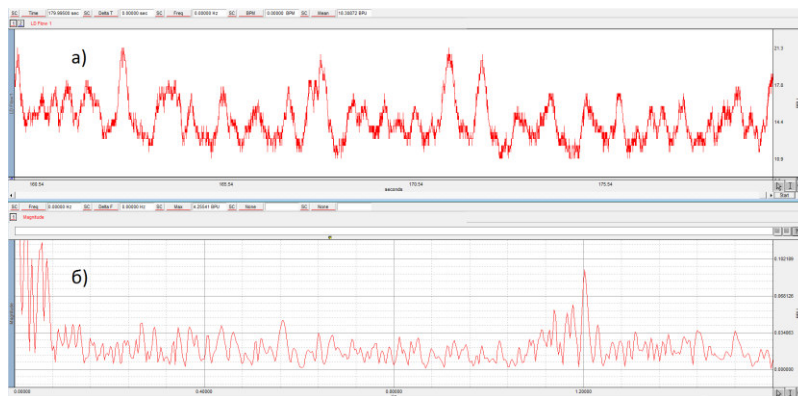


Рис. 2. ЛДФ-грамма (а) и спектр ЛДФ-сигнала (б) больной К. после лечения  
Fig. 2. The patient K. LDF-signal and LDF-spectrum after treatment

После лечения исходный ЛДФ-сигнал (рис. 2 а) имеет более выраженный ритмический характер, соответствующий пульсовым колебаниям. Спектр (рис. 2 б) характеризуется как пульсовой гармоникой в области 1.15–1.2 Гц, так и линиями в области 0.08 Гц, амплитуда гармоники в медленноволновой области (0.08–0.1 Гц) сравнима с пульсовой гармоникой.

### Результаты исследования и их обсуждение

По мере прогрессирования заболевания происходит снижение функции нормального дренажа жидкости и макромолекул из пораженной конечности. Одновременно происходит и перестройка структуры и функции близлежащего интерстициального пространства, что вкупе ухудшает локальные мобилизационные свойства жидкостных компартментов нижних конечностей. В результате мягкий отек трансформируется в твердый, формируется ригидность тканей.

В ЛДФ-сигнале это проявляется снижением или полным исчезновением пульсовой составляющей. Поскольку клетки крови, лимфы и макромолекулы являются броуновскими частицами, то исходный ЛДФ-сигнал в любом случае будет отличен от нуля. Рассмотрим сигнал больной К. до лечения (рис. 1 а) и его спектр (рис. 1 б). Как видно, спектр представляет собой экспоненциальный спад амплитуд во всем исследуемом диапазоне частот, в нем не проявляются отдельные гармоники. Отсутствие четкой периодики в регистрируемом сигнале за все время измерения свидетельствует об отсутствии вклада как сердечной, так и лимфатической составляющей в исходном сигнале.

Теперь обратимся к ЛДФ-сигналам больной К. после лечения. Исходный ЛДФ-сигнал (рис. 2 а) имеет ритмический характер с выраженной периодикой, которая визуально отображает пульсовые колебания. Спектр данного сигнала (рис. 2 б) характеризуется как пульсовой гармоникой в области 1.15–1.2 Гц, так и линиями в области 0.02–0.1 Гц. Амплитуда гармоник в медленноволновой области (0.02–0.1 Гц), которая ассоциируется с лимфатическим оттоком [Крупаткин, 2014], сравнима с амплитудой пульсовой гармоники. Сопоставим результаты частотного анализа спектров ЛДФ-сигналов до и после лечения (рис. 1 б, 2 б). Как уже упоминалось, до лечения (рис. 1 б) спектр представляет собой экспоненциальный спад амплитуд, характерный для шумового сигнала. После лечения (рис. 2 б) в нем проявляются четко определяемые гармоники в диапазонах частот как сердечного ритма (1.15–1.2 Гц), так и в медленноволновой области (0.02–0.1 Гц). Пики в диапазоне 0.07–0.145 Гц принято ассоциировать с миогенными осцилляциями, а в диапазоне 0.02–0.046 Гц – с работой лимфатической системы [Крупаткин, 2014]. Подобная перестройка сигнала и его спектра обусловлена улучшением функции оттока в результате лечения. Появление пиков в спектре указывает на восстановление функции микроциркуляции, нормализацию работы инициальных лимфатических капилляров и лимфангионов. Авторы связывают этот факт с улучшением функции посткапиллярного уровня дренажного русла [Фионик, Ерофеев и др., 2007]. Данные изменения свидетельствуют об улучшении показателей местной гемолимфоциркуляции. Длительный мониторинг больных показал, что описанный выше метод лечения вызывает длительную ремиссию отеков либо без рецидивов, либо с редкими рецидивами [Пахомов А.Г., Пахомов И.А. Патент РФ №2356587 от 03.12.2007]. Улучшение микроциркуляции, в том числе лимфатического дренажа, связывают как с морфологическими, так и функциональными перестройками клеточных и неклеточных компонентов интерстициального пространства, стенок кровеносных и лимфатических капилляров.

Возможное физиологическое объяснение эффекта следующее: стойкая ремиссия отека связана не только с изменением проницаемости эндотелиального слоя клеток стенок кровеносных и лимфатических капилляров, но и стимуляции ростовых факторов эндотелиальных клеток непосредственно лимфатических капилляров [Alitalo, Tammela, Petrova, 2005] в результате применения лазер-



ных технологий. Ранее существовала точка зрения о едином механизме запуска ростовых факторов и формирования эндотелиальных трубок для кровеносных и лимфатических капилляров из одного генетического источника. Однако в том числе и данная работа подтверждает гипотезу о том, что ростовые факторы, стимулирующие рост кровеносных и лимфатических капилляров различаются.

Это объясняет то, что обычное внутривенное лазерное облучение крови не приводит к прямо-му купированию лимфатического отека в то время, как локальное облучение лимфатической ткани приводит к стимуляции ростовых факторов эндотелиальных клеток лимфатических капилляров.

Сравнивая имеющиеся в литературе данные об инициации нелимфоангиогенеза под действием когерентного излучения [Lievens, 1991], а также на основании полученных результатов, авторы высказывают предположение о том, что облучение лазером интерстициальной среды играет роль триггера для стимуляции ростовых факторов эндотелиальных клеток лимфатических капилляров в зонах лазерного воздействия.

### Список литературы References

Бадтиева В.А., Апханова Т.В. 2010. Лимфедема нижних конечностей: современные аспекты комплексно-го консервативного лечения. Флебология, 3.

Badtieva V.A., Aphanova T.V. 2010. Limfedema nizhnih konechnostej: sovremennye aspekty kompleksnogo konservativnogo lechenija [Limfedema of the lower extremities: modern aspects of complex conservative treatment]. Flebologija, 3. (in Russian)

Головнева Е.С., Попов Г.К. 2003. Механизмы лазерной индукции неоангиогенеза. Известия Челябинско-го научного центра, вып. 3 (20), 113–117.

Golovneva E.S., Popov G.K. 2003. Mehanizmy lazernoj indukcii neoangiogeneza [Mechanisms of laser induction of a neoangiogenesis]. Izvestija Cheljabinskogo nauchnogo centra, vup. 3 (20), 113–117. (in Russian)

Крупаткин А.И. 2014. Колебательные процессы микроциркуляторного русла кожи человека. Физиология человека. Том 40. № 1, 62–67.

Krupatkin A.I. 2014. Kolebatel'nye processy mikrocirkuljatornogo rusla kozhi cheloveka [Oscillatory processes of the microcirculator course of skin of the person]. Fiziologija cheloveka. Tom 40. № 1, 62–67. (in Russian)

Пахомов А.Г., Пахомов И.А. 03.12.2007. Способ лечения вторичных лимфедем нижних конечностей. Патент РФ №2356587.

Pahomov A.G., Pahomov I.A. 03.12.2007. Sposob lechenija vtovichnyh limfedem nizhnih konechnostej [Way of treatment secondary limfedem lower extremities]. Patent RF №2356587. (in Russian)

Фионик О.В., Ерофеев Н.П., Бубнова Н.А., Вчерашний Д.Б. 2007. Клинико-физиологическое исследование функционального состояния микроциркуляторного ложа человека при лимфедеме нижних конечностей. Вестник СПбГУ. Сер. 11 медицина. Вып. 4. 102–109.

Fionik O.V., Erofeev N.P., Bubnova N.A., Vcherashnij D.B. 2007. Kliniko-fiziologicheskoe issledovanie funkcional'nogo sostojanija mikrocirkuljatornogo lozha cheloveka pri limfedeme nizhnih konechnostej [Clinical physiological research of a functional condition of a microcirculator bed of the person at a limfedema of the lower extremities]. Vestnik SPbGU. Ser. 11 medicina. Vup. 4, 102–109. (in Russian)

Лазерная доплеровская флоуметрия микроциркуляции крови. 2005. Под редакцией Крупаткина А.И., Сидорова В.В.; Руководство для врачей. ОАО «Издательство «Медицина», 256.

Lazernaja doplerovskaja floumetrija mikrocirkuljaccii krovi [Laser Doppler floumetriya of microblood circulation]. 2005. Pod redakciej Krupatkina A.I., Sidorova V.V.; Rukovodstvo dlja vrachej. ОАО «Izdatel'stvo «Medicina», 256. (in Russian)

Материалы 2-го съезда лимфологов России, 23–25 мая 2005 года в Санкт-Петербурге.

Materialy 2-go s"ezda limfologov Rossii, 23–25 maja 2005 goda v Sankt-Peterburge [Materials of the 2nd congress of limfolog of Russia, on May 23-25, 2005 in St. Petersburg]. (in Russian)

Alitalo K., Tammela T., Petrova T. Lymphangiogenesis in development and human disease. Nature 438, 2005, 946–953.

Casley-Smith JR. Are there vesicular throughfare channels in endothelium? Bibl Anal. 1979; 18: 22–24.

Casley-Smith JR. Are the initial lymphatics normally pulled open by anchoring filaments. Lymphology. 1980; 13: 120–129.

Horvath Z.G., Donko Z. Possible ab-inition explanation of laser biostimulation effects. In: Laser Applications in Medicine and Surgery. Eds. G. Galletti et al. Bollogna: Monduzzi 1992; 57–60.

Leak LV, Burke JF. Ultrastructural studies on the lymphatic anchoring filaments. Cell Biol. 1968; 36: 129–149.

Lievens P.C. The effect of combined HeNe and I.R. laser treatment on theregeneration of the lymphatic system during the process of wound healing. Laser Med Sci 1991; 6: 193–199.

Moscattelli D., Flaumenhaft D., Sascela O. Interaction of Basic Fibroblast Growth Factor with Extracellular MATRIX and Receptors. Ann. NY Acad. Sci., 1998. Vol. 650, 177–181.

Terhi Karpanen and Kari Alitalo. Molecular Biology and Pathology of Lymphangiogenesis. Annual Review of Pathology: Mechanisms of Disease 2008. Vol. 3: 367–397.

Thelander A., Piller N.B. Post surgical oedema treated by low level scanning laser. Third Australasian Lymphology Association Conference. Auastralia 2000; 129–132.

Tyagi S., Kumar S., Cassatt S. Temporal Expression of Extracellular Matrix Metalloproteinases and Tissue Plasminogen Activator in the Development of Collateral Vessels in the Canine Model of Coronary Occlusion. Can. J. Physiol. Pharmacol., 1996. Vol. 4. 983–995.

Pepper M.S., Mandriota S., Jeltsch M. et al. Vascular Endothelial Growth Factor C Synergizes with Basic Fibroblast Growth Factor in the Induction of Angiogenesis in Vitro and alter Endothelial Cell Extracellular Protheolytic Activity. J. Cell. Physiol., 1998. Vol. 177, 439–452.

Piller N.B., Thelander A. Treatment of chronic postmastectomy Lymphedema with low level laser therapy: 2.5 year follow-up. Lymphology 1998; 31:2: 74–86.